



Tutorat Santé Lyon Sud

UE5

Appareil locomoteur

Cours du Professeur J.P. CARRET

L'ensemble des cours du Professeur J.P. CARRET fait habituellement l'objet de 40 QCMs au concours.

Le présent support de cours fourni par le Tutorat Santé Lyon Sud est destiné à faciliter votre prise de notes mais ne constitue en aucun cas une référence pour le concours. Seuls les cours ayant été dispensés par les enseignants et les supports mis à disposition par leurs soins sont légitimes. Veuillez prendre note que seul les photocopiés directement téléchargés depuis Spiral Connect sont certifiés en provenance du tutorat, toute autre source est potentiellement compromise.

SOMMAIRE

I. INTRODUCTION	3
II. L'OSTEOLOGIE.....	3
II.A. MORPHOLOGIE.....	3
II.B. ORGANOGENESE	3
II.C. ARCHITECTURE ET STRUCTURE INTERNE DE L'OS	4
1. <i>L'os cortical ou haversien : diaphyse.....</i>	<i>4</i>
2. <i>L'os spongieux : épiphyses et métaphyses.....</i>	<i>4</i>
II.D. CARTILAGE	4
II.E. VASCULARISATION ET INNERVATION	5
III. L'ARTHROLOGIE	5
III.A. LES SURFACES ARTICULAIRES	6
III.B. LES MOYENS DE CONTENTION.....	6
IV. LA MYOLOGIE	7
IV.A. MORPHOLOGIE	7
IV.B. VASCULARISATION ET INNERVATION.....	8

I. INTRODUCTION

L'appareil locomoteur permet le mouvement (la locomotion) et la protection des viscères (ex : os du crâne, côtes, os du bassin).

Il est constitué des os (ostéologie), des muscles (myologie), des articulations (arthrologie), des vaisseaux (angiologie) et des nerfs (neurologie).

Il y a 206 os dans l'organisme humain. D'une façon générale il y a un squelette médian : le crâne et la colonne vertébrale, et un squelette périphérique. Dans l'ostéologie on étudie la morphologie des os, l'**organogenèse**, la structure et la **vascularisation**.

II. L'OSTEOLOGIE

II.A. MORPHOLOGIE

On distingue 3 types d'os :

- les os longs : ce sont les os des membres (ex : humérus).
- les os plats : aplatis d'avant en arrière, d'interne en externe, au niveau des ceintures (ceinture scapulaire, pelvienne, côtes, boîte crânienne).
- les os courts : aux extrémités distales (ex : phalanges, carpes, métacarpes, vertèbres...). Pour les os courts allongés, la croissance s'effectue à partir d'une seule extrémité (ex : clavicule, métacarpiens, phalanges).

Un os long comporte 3 parties :

- l'**épiphyse** (une supérieure et une inférieure) : partie articulaire de l'os située à ses extrémités. Elle est recouverte de cartilage hyalin.
- la **diaphyse** : corps de l'os, partie moyenne.
- la **métaphyse** (une supérieure et une inférieure) : sépare l'épiphyse de la diaphyse.

II.B. ORGANOGENESE

L'embryon est constitué de différents tissus : l'**endoderme** qui donnera les organes viscéraux, l'**ectoderme** qui donnera le système nerveux et la peau, et le **mésoderme** qui va s'organiser en somites.

Ces somites sont formés par un tissu mésenchymateux constitué du **sclérotome** qui donnera le **squelette**, et du **dermomyotome** qui donnera les **muscles**.

Dès la 5^{ème} semaine du développement embryonnaire, les os sont formés par une **matrice cartilagineuse** (cartilage hyalin), composée de chondrocytes (ou chondroblastes). Lors de la croissance, la partie moyenne de l'os s'épaissit et les vaisseaux pénètrent à l'intérieur de la matrice cartilagineuse. Ainsi, les chondrocytes se transforment en cellules osseuses, les ostéocytes (ou ostéoblastes). Cette ossification se fait au fur et à mesure de la croissance et le même phénomène est mis en jeu dans la **réparation des fractures**. Lors de la fracture d'un os, il y a toujours un hématome avec des cellules sanguines qui vont se transformer en **cellules cartilagineuses** (cal mou) puis en **cellules osseuses** (cal dur), après vascularisation.

II.C. ARCHITECTURE ET STRUCTURE INTERNE DE L'OS

Il existe 2 types d'os : l'**os cortical** ou **haversien (os dur)** qui est l'os de la **diaphyse** et l'**os spongieux** qui est l'os des **épiphyes** et **métaphyses**.

1. L'os cortical ou haversien : diaphyse

Pour un os long, il est le plus souvent cylindrique ou triangulaire. Il contient en son centre un canal médullaire contenant la **moelle osseuse**, que l'on prélève pour traiter les leucémies, car c'est un organe hématopoïétique.

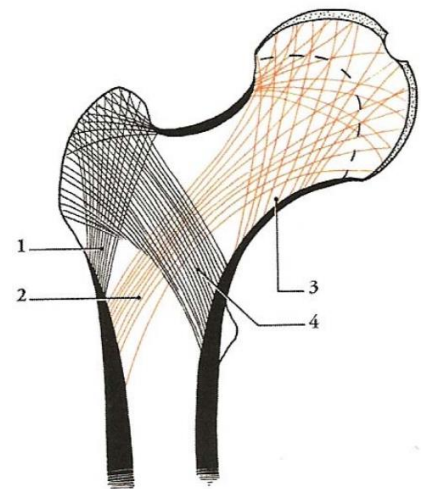
La **cavité médullaire est tapissée par l'endoste**, qui est une lame porte-vaisseaux.

L'os cortical est un os dur, organisé en **structures lamellaire** avec des lamelles concentriques en pelures d'oignon, ce qui lui confère une grande résistance.

Le **périoste** est une membrane très dure qui entoure la diaphyse à l'extérieur (à ne pas confondre avec l'endoste qui la tapisse à l'intérieur). C'est un tissu fibreux qui permet la **principale vascularisation** de l'os (**système périosté**). C'est au niveau du périoste d'un os long que s'insèrent les muscles et les tendons. Le périoste permet la **croissance en épaisseur** des os.

2. L'os spongieux : épiphyses et métaphyses

Il a une **structure anarchique**. On observe des **travées d'os spongieux** (os mou) qui proviennent de la corticale externe et interne. Cela forme un système ogival très résistant. On observe cependant des zones de fragilité, là où les travées ne se croisent pas, ce qui explique les fractures fréquentes chez les personnes âgées.



Remarque : Il n'y a pas de périoste autour des épiphyses et métaphyses qui sont recouverts de cartilage hyalin.

II.D. CARTILAGE

Le **cartilage hyalin** est présent chez l'embryon et dans les articulations chez l'adulte. C'est un cartilage articulaire qui n'est ni vascularisé, ni innervé.

Ex de cartilage hyalin : les cartilages costaux.

Pathologie : l'arthrose touche le cartilage hyalin.

Le **cartilage de croissance** ou de **conjugaison** est un cartilage strié qui sépare l'épiphyse de la métaphyse. Il est présent chez l'enfant, au cours de la croissance et jusqu'à la puberté. Il permet la **croissance en longueur** des os.

Pathologies : l'achondroplasie ou nanisme correspond à une absence de cartilage de conjugaison (on observe une inégalité de longueur si l'atteinte du cartilage de croissance n'est pas généralisée).

Une fracture peut conduire à une inégalité de membres.

Application : On repère ce cartilage de croissance sur la radio par un trait noir. On peut ainsi savoir si la personne a fini sa croissance.

II.E. VASCULARISATION ET INNERVATION

L'os est très innervé, tandis que le cartilage n'est pas innervé.

Il existe 2 systèmes vasculaires pour les os :

- un **système central** qui donne des artères **nourricières** pour l'épiphyse, la métaphyse et la diaphyse.

Chez l'enfant il n'y a pas d'anastomose/communication entre les vaisseaux métaphyso-diaphysaires et épiphysaires car le cartilage de croissance constitue une barrière infranchissable. Chez l'adulte, comme il n'y a plus de cartilage, il existe des anastomoses.

- un **système périphérique périosté** : ce sont les muscles qui amènent les **2/3 de la vascularisation** dans l'os cortical, grâce à leur insertion sur le périoste. **La vascularisation musculaire participe donc à la vascularisation osseuse.**

Application : Lors d'un traumatisme, s'il y a une fracture importante au niveau de la tête fémorale, chez l'enfant elle ne sera plus vascularisée et entraînera une nécrose de l'os, mais chez l'adulte, il peut y avoir une suppléance par le système métaphyso- diaphysaire.

Pour réparer une fracture, il vaut mieux mettre un clou au milieu qui va détruire la **vascularisation centromédullaire** mais laisser la **vascularisation périostée intacte**, plutôt qu'une plaque qui fera l'inverse.

III. L'ARTHROLOGIE

Une articulation est un moyen d'union entre les différentes pièces squelettiques.

La mobilité articulaire varie en fonction de l'**âge** et du **sex**. Plus la **surface articulaire** est **grande**, plus les **contraintes** sont **faibles**.

Il y a 3 types d'articulations :

- **diarthrose** : articulation **mobile**, les plus fréquentes. Elles diffèrent par leurs degrés de liberté. Ex : coude (1 degré de liberté), poignet (2 degrés de liberté), hanche et épaule (3 degrés de liberté = **énarthrose**). Attention, le genou est une articulation à 3 degrés de liberté, mais ce n'est pas une énarthrose.

A retenir : une **énarthrose** est une articulation sphérique à 3 degrés de liberté (plan frontal, sagittal et horizontal).

- **amphiarthrose** : articulation semi-mobile. Ex : la colonne vertébrale : très peu de mobilité entre 2 vertèbres mais grande amplitude sur toute la colonne.
- **synarthrose** : articulation immobile. Ex : les os du crâne.

III.A. LES SURFACES ARTICULAIRES

Les surfaces articulaires se trouvent au niveau des **épiphyses** par l'intermédiaire de deux surfaces qui s'emboîtent, une convexe et une concave.

Le **bourrelet articulaire** est un fibrocartilage à la périphérie des surfaces articulaires et permet d'augmenter la congruence. Ex : hanche, glène de l'omoplate.

Moins fréquemment on retrouve des **ménisques**, qui sont également des fibrocartilages entre les deux surfaces épiphysaires. Ils ont pour rôle d'améliorer la congruence articulaire et de protéger le cartilage en **amortissant les chocs**. Ex : genou, temporo-mandibulaire.

III.B. LES MOYENS DE CONTENTION

Les articulations sont généralement recouvertes d'une **capsule** (manchon/gaine fibreuse hermétique), tapissée d'une **membrane synoviale**. Cette membrane lubrifie le cartilage grâce au **liquide synovial**.

Pathologies :

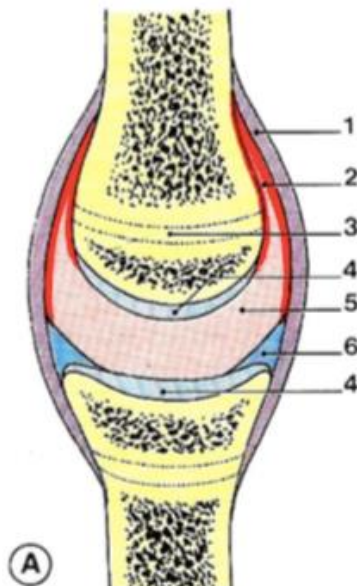
- une **hémarthrose** correspond à un **épanchement sanguin** de la synoviale dans une articulation lors d'un traumatisme.

- une **hydarthrose** correspond à une **hypersécrétion/épanchement de liquide synovial** dans l'articulation.

Les **ligaments** se trouvent à l'extérieur ou à l'intérieur de l'articulation. Ils correspondent à un épaississement de la capsule. Ils sont cassés dans une entorse.

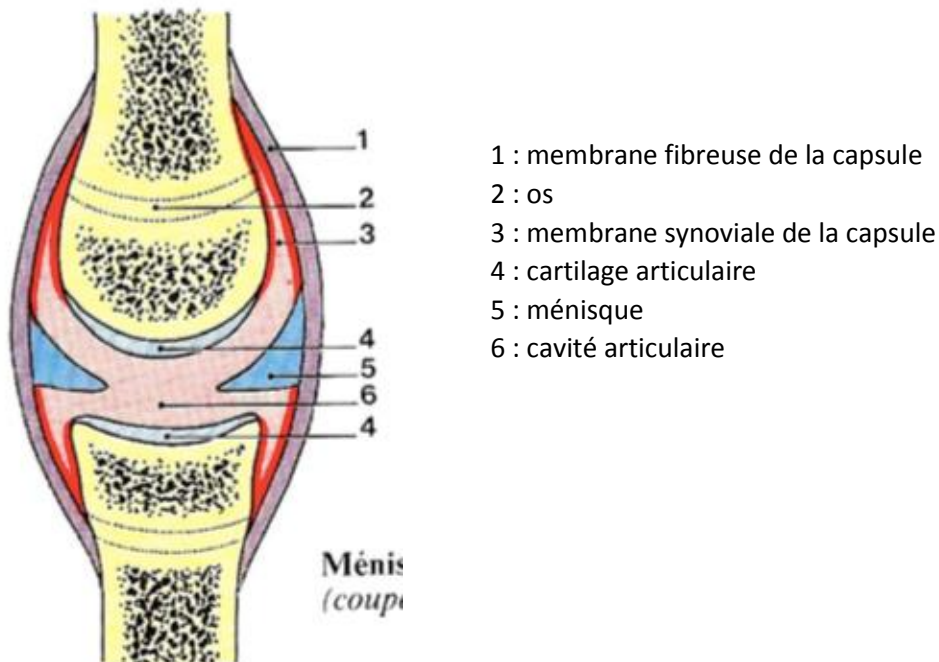
Les **muscles péri-articulaires** permettent la **stabilisation de l'articulation**, notamment lors de ruptures ligamentaires (= **entorse**). Le renforcement des muscles péri-articulaires permet de palier aux faiblesses des ligaments.

Un ligament ne récupère que 60% de ses propriétés mécaniques après une entorse (à la différence de l'os qui récupère tout).



- 1 : membrane fibreuse de la capsule
- 2 : membrane synoviale de la capsule
- 3 : os
- 4 : cartilage articulaire = hyalin
- 5 : cavité articulaire
- 6 : labrum ou bourrelet articulaire

Coupe frontale/longitudinale d'une articulation



Coupe frontale/longitudinale d'un ménisque artériel

IV. LA MYOLOGIE

IV.A. MORPHOLOGIE

On distingue au niveau des muscles deux parties : le **corps musculaire** et les **tendons musculaires** (un distal et un proximal) qui permettent l'insertion sur le squelette. Néanmoins, les tendons ne sont pas toujours nécessaires et les muscles peuvent s'insérer directement sur le périoste.

On distingue 3 types de muscles :

- les **muscles lisses** (blancs) : non striés, responsables de la contraction involontaire. On les trouve dans les organes, les viscères (ex : poumons, colon, intestin, œsophage...)
- les **muscles striés** (rouges) : responsables des mouvements volontaires, ils correspondent à une superposition de filaments (ex : **diaphragme**).
- le **myocarde** (muscle cardiaque) : c'est un **muscle strié**, mais à contraction involontaire.

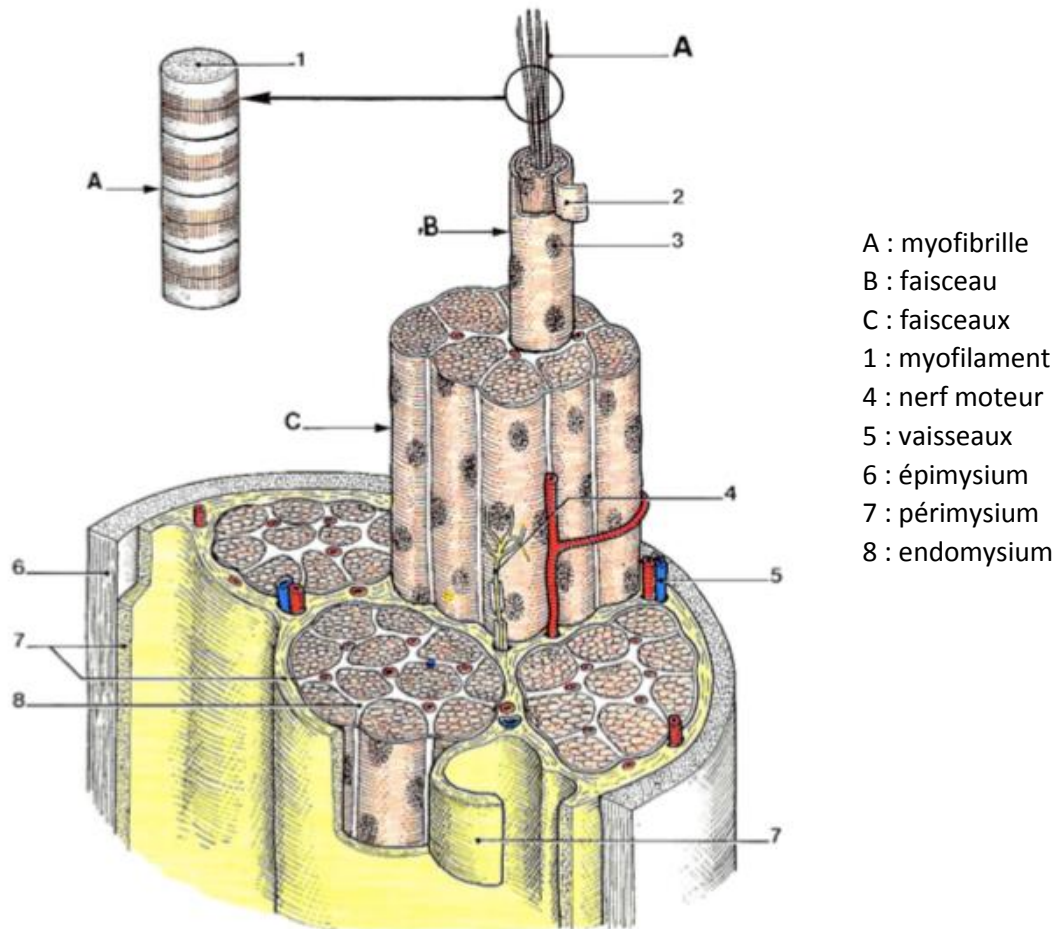
En fonction de la forme du corps on distingue :

- les **muscles plats** : abdomen.
- les **muscles penniformes** (forme de plume) : membres.
- les **muscles cylindriques** (circulaires) : bouche, œil, sphincters urétral et anal.

En fonction du nombre de corps musculaires :

- **monogastriques** : 1 corps
- **digastriques** : 2 corps. Ex : biceps.
- **polygastriques** : plusieurs corps. Ex : triceps (3 corps), quadriceps (4 corps).

Le muscle est entouré par l'**épimysium** (autour d'un seul muscle) ou par une **aponévrose** (autour de plusieurs muscles). Il est divisé en segments qui sont entourés du **pérимysium**. Chaque segment contient plusieurs faisceaux, eux aussi entourés par une membrane : l'**endomysium**. La **fibre musculaire (faisceau)** est composée de **myofibrilles striées**, constituées d'actine et de myosine.



Coupe horizontale d'un muscle squelettique

IV.B. VASCULARISATION ET INNERVATION

La vascularisation des muscles est extrêmement riche, par insertion sur l'os notamment grâce au périoste. Le système périphérique est le système périosté, c'est le plus important pour vasculariser l'os. C'est pourquoi il faut faire attention lors d'une opération, de ne pas léser le périoste.

L'innervation des muscles est assurée par une innervation sensitive et motrice, par un neurone qui vient de la moelle épinière et arrive au niveau des muscles par l'axone. La **fibre nerveuse** se termine sur une ou plusieurs **myofibrilles**, pour former la **plaque motrice**. Une **unité motrice** est un ensemble de myofibrilles innervées par le même axone.

Il n'y a **pas de corrélation entre le nombre de plaques motrices et la taille du muscle** (ex : il y a plus de plaques motrices dans l'œil que dans le quadriceps).

